

Error diagnóstico en el primer nivel de atención asociado a shock hipovolémico por embarazo ectópico: reporte de caso

Diagnostic error in primary care associated with hypovolemic shock due to ectopic pregnancy: case report

Mónica Paredes ^{a, b,}  monyfa1224@gmail.com
Diego García ^{b, c,}  drdiegofernandogarcia@gmail.com
Daniel Paredes ^{a, b,}  daniel.paredes2803@gmail.com
Diana Núñez ^{a, d, e,}  dianagabriela77@gmail.com

- a. Universidad Regional Autónoma de los Andes "UNIANDES", Ambato, Ecuador.
- b. Hospital Provincial General Docente de Riobamba, Riobamba, Ecuador.
- c. Universidad Nacional de Chimborazo "UNACH", Riobamba, Ecuador.
- d. Pontificia Universidad Católica del Ecuador "PUCE", Ambato, Ecuador.
- e. Hospital General Docente de Ambato, Ambato, Ecuador.

Citation: Paredes M., García D., Paredes D. & Núñez D. Error diagnóstico en el primer nivel de atención asociado a shock hipovolémico por embarazo ectópico: reporte de caso. *Revista Ciencia Ecuador* 2026, 8, 34. URL: <https://cienciaecuador.com.ec/index.php/ojs>

Received: 16/2/2026
Accepted: 30/3/2026
Published: 05/4/2026

Autor por correspondencia: Ing. Mónica Paredes; monyfa1224@gmail.com

Publisher's Note: Ciencia Ecuador stays neutral with regard to jurisdictional claims in published maps and institutional affiliations.



Copyright: © 2026 by the authors. Submitted for possible open access publication under the terms and conditions of the Creative Commons Attribution (CC BY) license (<https://creativecommons.org/licenses/by/4.0/>).

Resumen

Introducción: El embarazo ectópico es una emergencia gineco-obstétrica potencialmente mortal cuyo pronóstico depende del diagnóstico oportuno.

Los errores diagnósticos en el primer nivel de atención pueden retrasar el tratamiento y favorecer complicaciones graves. La ausencia de correlación entre la clínica, la ecografía y la β -hCG constituye una causa frecuente de eventos adversos evitables en mujeres en edad fértil con dolor abdominal y

sangrado genital. **Presentación del caso:** Paciente de 31 años que acudió a un centro de primer nivel por dolor abdominal y sangrado vaginal, donde fue diagnosticada con aborto incompleto mediante ecografía suprapúbica, sin determinación de β -hCG ni exclusión de embarazo ectópico. Se realizó legrado uterino. Siete días después presentó deterioro clínico

y fue referida a un hospital de segundo nivel, ingresando con signos de hipovolemia. La evaluación integral evidenció cavidad uterina vacía, masa anexial izquierda, abundante líquido libre intraabdominal y β -hCG positiva, confirmándose embarazo ectópico complicado. **Manejo:** Evolucionó a choque hipovolémico grado III, requiriendo salpingectomía urgente, laparotomía por hemoperitoneo masivo (~2500 mL) y manejo en área crítica. **Resultados:** Tras control quirúrgico del sangrado y manejo multidisciplinario, la paciente evolucionó favorablemente, logrando estabilidad hemodinámica y alta hospitalaria al quinto día. **Conclusión:** Este caso evidencia cómo la omisión del embarazo ectópico como diagnóstico diferencial y la falta de adherencia a protocolos pueden condicionar eventos potencialmente iatrogénicos. Se resalta la importancia de la evaluación clínica integral y el fortalecimiento de la seguridad del paciente para prevenir errores diagnósticos y mejorar la calidad de atención.

Palabras claves: Embarazo ectópico. Choque hipovolémico. Hemoperitoneo. β -hCG. Salpingectomía.

Abstract

Introduction: Ectopic pregnancy is a life-threatening gynecological-obstetric emergency whose prognosis depends on timely diagnosis. Diagnostic errors at the primary care level can delay treatment and lead to serious complications. The lack of correlation between clinical findings, ultrasound, and β -hCG levels is a common cause of preventable adverse events in women of childbearing age presenting with abdominal pain and vaginal bleeding.

Case presentation: A 31-year-old patient presented to a primary care center with abdominal pain and vaginal bleeding, where clinicians diagnosed an incomplete abortion via suprapubic ultrasound, without β -hCG measurement or exclusion of ectopic pregnancy. Physicians performed a uterine curettage. Seven days later, she presented with clinical deterioration and clinicians referred her to a secondary-level hospital, where she arrived with signs of hypovolemia. Comprehensive evaluation revealed an empty uterine cavity, a left

adnexal mass, abundant free intra-abdominal fluid, and positive β -hCG, confirming a complicated ectopic pregnancy. **Management:** She progressed to grade III hypovolemic shock, requiring urgent salpingectomy, laparotomy due to massive hemoperitoneum (~2500 mL), and management in the critical care unit. **Results:** Following surgical control of the bleeding and multidisciplinary management, the patient progressed favorably, achieved hemodynamic stability, and left the hospital on the fifth day. **Conclusion:** This case illustrates how failing to consider ectopic pregnancy as a differential diagnosis and failing to adhere to protocols can lead to potentially iatrogenic events. It highlights the importance of comprehensive clinical evaluation and strengthening patient safety to prevent diagnostic errors and improve the quality of care.

Keywords: Ectopic pregnancy. Hypovolemic shock. Hemoperitoneum. β -hCG. Salpingectomy.

Introducción

El embarazo ectópico (EE) constituye una emergencia gineco-obstétrica del primer trimestre, cuya morbimortalidad aumenta de manera significativa cuando el diagnóstico es tardío o erróneo (1). En sus fases iniciales, la presentación clínica puede superponerse con otras causas frecuentes de dolor abdominal y sangrado genital, como el aborto incompleto o incluso un embarazo heterotópico no diagnosticado, lo que favorece interpretaciones diagnósticas incorrectas y retrasa la instauración del tratamiento adecuado (2). El embarazo ectópico ocurre aproximadamente en el 1–2 % de todas las gestaciones y más del 90 % de los casos se localizan en las trompas de Falopio (2).

El diagnóstico oportuno del EE se fundamenta en la correlación de los hallazgos clínicos con la ecografía transvaginal (US-TV) y la cuantificación sérica de la β -gonadotropina coriónica humana (β -hCG). La ausencia de saco gestacional intrauterino, la presencia de masa anexial y la identificación de líquido libre en cavidad abdominal son hallazgos ecográficos

sugestivos de EE complicado (3) (4). No obstante, el carácter operador-dependiente de la ecografía y la interpretación aislada de estos hallazgos pueden contribuir a errores diagnósticos, particularmente en etapas tempranas de la gestación o en contextos de referencia entre distintos niveles de atención.

El retraso en el abordaje terapéutico del EE incrementa el riesgo de ruptura tubárica, hemoperitoneo masivo y progresión a choque hipovolémico, situaciones que requieren intervención quirúrgica urgente y soporte hemodinámico avanzado (5). En América Latina, estas complicaciones continúan siendo prevalentes, asociadas tanto a limitaciones en el acceso oportuno a estudios de imagen especializados como a la identificación tardía de factores de riesgo (6) (7).

En este contexto, se presenta el caso de una paciente de 31 años con antecedente reciente de legrado uterino, inicialmente diagnosticada y tratada como aborto incompleto, lo que condicionó un retraso en el diagnóstico de un embarazo ectópico complicado, evolucionando a choque hipovolémico severo. Este reporte resalta la relevancia de una evaluación clínica integral y oportuna en pacientes en edad fértil, así como la necesidad de adherencia estricta a protocolos diagnósticos y terapéuticos acordes con la complejidad de los servicios de salud.

Desde una perspectiva de calidad de atención, los errores diagnósticos en el primer nivel de atención representan una causa relevante de eventos adversos potencialmente evitables, especialmente en escenarios donde la evaluación clínica no se integra adecuadamente con los estudios de imagen y pruebas de laboratorio. En el contexto obstétrico, la omisión del embarazo ectópico como diagnóstico diferencial en mujeres en edad reproductiva con dolor abdominal y sangrado vaginal puede derivar en intervenciones inapropiadas y retrasos terapéuticos con consecuencias graves. Estos eventos pueden considerarse potencialmente iatrogénicos cuando se realizan procedimientos sin el cumplimiento de protocolos diagnósticos mínimos. Por ello, el análisis de estos casos desde la perspectiva de seguridad del paciente permite identificar fallas en los procesos asistenciales, fortalecer la adherencia a

guías clínicas y generar oportunidades de mejora orientadas a reducir riesgos evitables y optimizar la toma de decisiones clínicas.

Presentación del caso

Se presenta el caso de una paciente femenina de 31 años, residente en la ciudad de Riobamba, la paciente llega con cuadro clínico de aproximadamente 24 horas de evolución, iniciado con dolor abdominal tipo cólico, epigastralgia de moderada a gran intensidad, náuseas que llega al vómito por 4 ocasiones, signos de deshidratación, malestar general, afebril. No presenta antecedentes patológicos relevantes, antecedentes quirúrgicos apendicectomía hace 6 años y legrado uterino por aparente aborto incompleto hace 7 días. Niega alergias, niega consumo de sustancias y no refiere antecedentes familiares de importancia.

Referente al legrado, la paciente acudió a un centro de salud de primer nivel por dolor abdominal y sangrado vaginal, donde fue diagnosticada como aborto incompleto mediante ecografía suprapúbica. Sin embargo, no se documentó la determinación sérica de β -hCG ni la realización de ecografía transvaginal, estudios recomendados para descartar embarazo ectópico en mujeres en edad fértil con este cuadro clínico. Tampoco se documentó confirmación ecográfica de gestación intrauterina previa al legrado, por lo que no puede excluirse completamente la posibilidad de un embarazo heterotópico.

Siete días después, la paciente volvió a presentar dolor abdominal de intensidad progresiva, por lo que acudió nuevamente al mismo centro, donde recibió tratamiento médico sintomático y fue dada de alta. Ante la persistencia y agravamiento del cuadro clínico, al día siguiente fue referida a Hospital Provincial General Docente de Riobamba (HPGDR) de segundo nivel para valoración especializada.

Evaluación inicial y diagnóstico diferencial

El 06 de noviembre del 2025 a las 09:11 la paciente ingresó al área de emergencia al HPGDR trasladada en ambulancia del ECU-911. Al momento de la valoración inicial se encontraba consciente, orientada en las tres esferas (tiempo, espacio y persona), con estado

neurológico conservado. Escala de Coma de Glasgow: 15/15. Al ingreso, la paciente presentó presión arterial (PA) de 112/49 mmHg, frecuencia cardíaca (FC) de 142 lpm, frecuencia respiratoria (FR) de 47 rpm, saturación periférica de oxígeno (SpO₂) de 94 % y temperatura corporal (T) de 36 °C. Estos parámetros evidenciaron taquicardia severa asociada a presión arterial diastólica disminuida y taquipnea marcada, hallazgos sugestivos de compromiso hemodinámico significativo, compatibles con hipovolemia y respuesta simpática compensatoria. la paciente presentó piel pálida, mucosas orales secas, facies de dolor y leve diaforesis. El abdomen se palpó tenso y doloroso a la palpación superficial y profunda de manera difusa, con signo de Blumberg positivo.

Con base en la evaluación clínica inicial, signos vitales y examen físico, se planteó como diagnóstico diferencial prioritario embarazo ectópico complicado con choque hipovolémico versus complicación postquirúrgica tardía secundaria a legrado uterino reciente, sin poder excluir completamente la posibilidad de una gestación heterotópica inicialmente no documentada debido a la ausencia de estudios ecográficos confirmatorios previos al procedimiento realizado en el primer nivel de atención. Dada la inestabilidad hemodinámica, se adoptó un enfoque diagnóstico-terapéutico simultáneo.

Manejo de la paciente

Se solicitaron exámenes de laboratorio (biometría hemática, PCR y β -hCG cuantitativa) y ecografía abdominal para confirmar tejido gestacional activo y evaluar sangrado intraabdominal. La paciente fue ingresada al área de Observación/Cuarto Crítico para monitoreo continuo. Se colocó sonda vesical para control de diuresis y se inició oxigenoterapia por cánula nasal a 2 L/min para mantener SpO₂ > 90 %.

Se canalizaron dos vías venosas periféricas e inició fluidoterapia con solución salina al 0,9 % y lactato de Ringer como manejo inicial del choque hipovolémico. Ante la sospecha de sangrado activo, se solicitaron hemoderivados e inició antibioticoterapia empírica. Finalmente, se solicitó valoración urgente por Ginecología ante la alta probabilidad de requerir resolución quirúrgica.

Adicionalmente, se realizó la estratificación de la gravedad mediante escalas pronósticas. Según la clasificación del choque hipovolémico basada en parámetros clínicos y hemodinámicos (taquicardia >120 lpm, hipotensión relativa, taquipnea y signos de hipoperfusión), la paciente se clasificó como choque hipovolémico grado III, lo que explicó la necesidad de intervención quirúrgica urgente. Asimismo, se estimó una puntuación APACHE II compatible con estado crítico moderado-severo. Lo que permitió estimar la severidad del estado crítico y el riesgo de complicaciones.

Resultados de laboratorio

Los exámenes de laboratorio realizados en dos momentos evolutivos distintos se muestran en la Tabla 1, donde se evidenciaron alteraciones significativas concordantes con el deterioro clínico inicial y la posterior respuesta al manejo instaurado. En la primera determinación, al ingreso hospitalario, se documentó leucocitosis con neutrofilia como expresión de respuesta inflamatoria aguda, asociada a anemia microcítica hipocrómica y alteración de la función renal, acompañadas de hiperglucemia, hiperuremia, hipernatremia, hiperpotasemia e hipercloremia, hallazgos compatibles con hipovolemia severa y compromiso sistémico. En la segunda evaluación, correspondiente al periodo de mayor inestabilidad clínica, se evidenciaron hiperglucemia persistente, hiperpotasemia e hipercloremia, reflejando descompensación metabólica secundaria a hipoperfusión tisular. En conjunto, los resultados de laboratorio evidenciaron anemia severa y compromiso renal prerrenal, concordantes con un cuadro de choque hipovolémico secundario a hemorragia intraabdominal.

Tabla 1. Evolución de exámenes de laboratorio y diagnósticos relevantes

Parámetro	Ingreso Hospitalario 10H03	Antes de Tratamiento Qx 2 14H29	Valores de referencia (unidad)	Interpretación clínica
Hemoglobina	6,2	9,8	12–16 g/dL	Anemia severa con mejoría
Hematocrito	19	30	36–46 %	Recuperación parcial
Leucocitos	14 800	10 200	4 000–10 000 cél/mm ³	Leucocitosis en descenso
Plaquetas	210 000	230 000	150 000–450 000 cél/mm ³	Estables

Creatinina sérica	1,6	1,1	0,6–1,2 mg/dL	Función renal recuperada
Urea	58	38	10–50 mg/dL	Normalización progresiva
Sodio (Na ⁺)	134	138	135–145 mEq/L	Corrección del desequilibrio
Potasio (K ⁺)	4,9	4,3	3,5–5,1 mEq/L	Normal
Cloro (Cl ⁻)	98	102	98–107 mEq/L	Normal
Glucosa	112	98	70–110 mg/dL	Normalizada
β-hCG sérica	3 850	1 200	—	Descenso postintervención

Ultra Sonido Abdominal

La ecografía abdominal mostró cavidad uterina vacía, sin evidencia de saco gestacional intrauterino. El endometrio se observó engrosado, con un espesor aproximado de 7 mm, sin imágenes compatibles con restos ovulares, lo que descartó embarazo intrauterino evolutivo o aborto incompleto en curso. Aunque no fue posible determinar si existió una gestación intrauterina previa al legrado realizado en el primer nivel de atención.

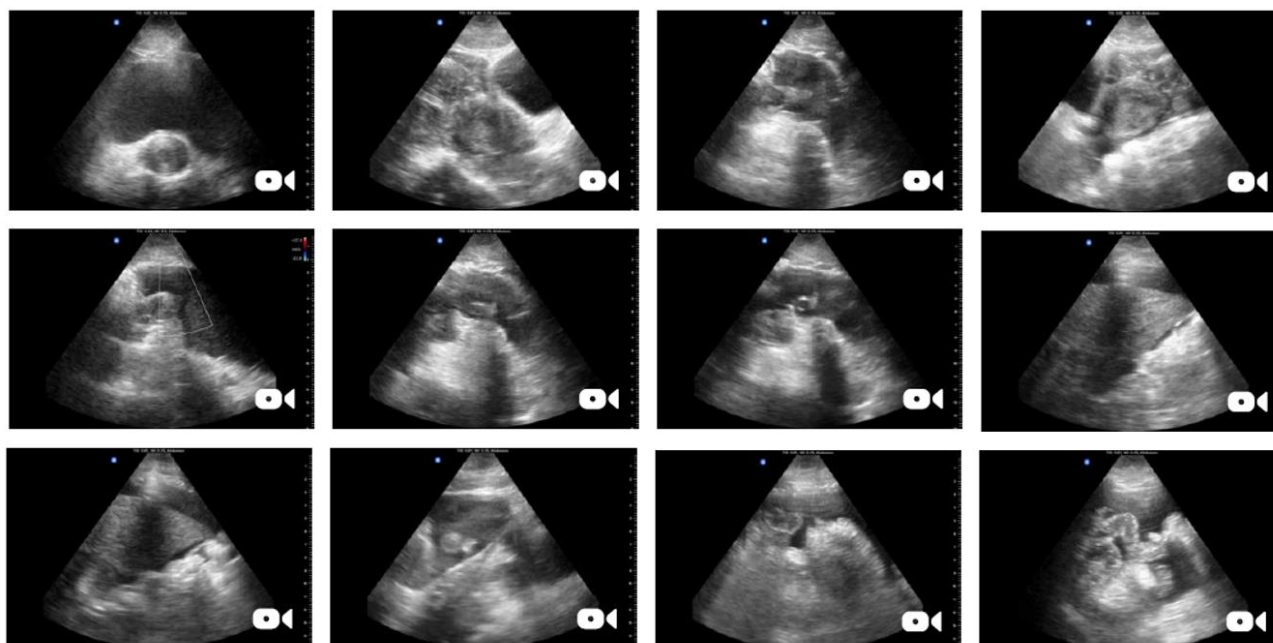


Figura 1. Masa anexial izquierda sugestiva de embarazo ectópico.

A nivel anexial izquierdo se identificó una masa compleja de aspecto sólido-quístico, localizada en la porción ampular de la trompa de Falopio, con bordes irregulares y pared

tubárica engrosada, hallazgos sugestivos de gestación ectópica tubárica. En algunas proyecciones se evidenció una imagen compatible con saco gestacional ectópico, sin visualización de embrión ni actividad cardiaca, concordante con un embarazo ectópico no viable. Adicionalmente, se observó abundante líquido libre en la cavidad abdominal, predominantemente en el fondo de saco de Douglas y espacios peritoneales adyacentes, con características ecográficas compatibles con hemoperitoneo, lo que, en el contexto clínico de inestabilidad hemodinámica, sugirió ruptura tubárica activa.

En conjunto, los hallazgos ecográficos —cavidad uterina vacía, masa anexial compleja izquierda y líquido libre intraabdominal—, correlacionados con la β -hCG positiva y el deterioro clínico progresivo, fueron altamente sugestivos de embarazo ectópico complicado, constituyendo un criterio determinante para la resolución quirúrgica urgente.

Manejo quirúrgico

Debido a la persistencia del compromiso hemodinámico, el mismo día a las 10:30 se decidió resolución quirúrgica urgente, realizándose una salpingectomía izquierda. Durante el procedimiento se evidenció una trompa de Falopio izquierda severamente comprometida, confirmándose esta como la principal fuente de sangrado activo. El objetivo de esta intervención fue el control inmediato del foco hemorrágico y la prevención de un mayor deterioro hemodinámico.

En el posquirúrgico inmediato, la paciente presentó una evolución desfavorable inicial, caracterizada por un choque hipovolémico persistente, asociado a hiperlactatemia y anemia aguda, lo que motivó su manejo continuo en área crítica, con ventilación mecánica invasiva, sedación y seguimiento estrecho por los servicios de ginecología y cuidados intensivos, condicionado además por la indisponibilidad de camas en la UCI.

Horas más tarde, ante un nuevo deterioro hemodinámico, se indicó una segunda intervención quirúrgica urgente a las 14:40, realizándose una laparotomía exploratoria. En este procedimiento se constató un hemoperitoneo masivo, estimado en aproximadamente 2500 mL,

cuantificado mediante succión, gasas y compresas, así como la presencia de coágulos intraabdominales. Como medida adicional para el control del sangrado residual, se procedió a la colocación de un dren en el fondo de saco de Douglas.

Posteriormente, para el 07/11/2025, la paciente mostró una evolución clínica favorable, encontrándose afebril, con leucocitosis de 19.300/mm³, escala de Glasgow de 15/15 y sin requerimiento de soporte vasoactivo, lo que permitió avanzar en el destete ventilatorio y continuar con vigilancia clínica estrecha.

Durante los días siguientes, la evolución se mantuvo favorable, alcanzándose estabilidad hemodinámica sostenida, normalización progresiva de los parámetros hematológicos y adecuada perfusión tisular. Finalmente, el 11/11/2025, la paciente fue dada de alta en condiciones clínicas estables, con indicación de analgesia y antibioticoterapia por vía oral, y seguimiento ambulatorio.

Tabla 2. Manejo clínico y evolución de paciente con embarazo ectópico accidentado

Tiempo	Fase clínica	Hallazgos relevantes	Intervenciones realizadas	Justificación clínica
Día 1 – 09:11	Ingreso a emergencia	Choque hipovolémico GIII, inestabilidad hemodinámica, signos de irritación peritoneal, β-hCG positiva, USG con abundante líquido libre	Monitoreo continuo, control estricto de diuresis, O ₂ suplementario, fluidoterapia IV, hemoderivados, antibiotioterapia IV	Reanimación inicial y estabilización según protocolos de choque hemorrágico
Día 1 – 10:30	TQ I	Embarazo ectópico accidentado; trompa izquierda comprometida	Salpingectomía izquierda	Control del foco hemorrágico ante choque persistente
Día 1 – inmediato	EPQ I	Choque hipovolémico persistente, hiperlactatemia, anemia aguda	Manejo en cuarto crítico, VM invasiva, sedación, monitoreo por UTI y ginecología	Inestabilidad crítica y ausencia de cupo en UCI
Día 1 – 14:40	TQ II	Deterioro hemodinámico persistente	Laparotomía exploratoria; hemoperitoneo ≈2500 mL; colocación de dren en fondo de saco de Douglas	Sospecha de sangrado activo residual

Día 2–monitoreo	EPQ II	Afebril, leucocitosis 19.300/mm ³ , GCS 15/15, sin vasoactivos	Control gasométrico, destete ventilatorio, seguimiento clínico	Respuesta favorable al tratamiento
Día 5	Alta hospitalaria	Signos vitales estables, biometría hemática normal	Alta con analgesia y antibioterapia VO	Estabilidad clínica sostenida

** TQ: Tratamiento quirúrgico, EPQ: Evolución posquirúrgica

Discusión

Error diagnóstico y retraso terapéutico en el primer nivel de atención

El presente caso adquiere relevancia no solo por la gravedad de la complicación, sino por evidenciar un retraso diagnóstico originado en el primer nivel de atención. Los retrasos diagnósticos en embarazo ectópico continúan siendo una causa importante de morbimortalidad materna prevenible, especialmente cuando no se realiza la correlación clínica, ecográfica y hormonal, ni se incluye dentro del diagnóstico diferencial en mujeres en edad reproductiva con dolor abdominal y sangrado (6) (7).

La paciente ingresó al área de emergencia con inestabilidad hemodinámica franca, evidenciada por taquicardia severa, taquipnea y disminución de la presión arterial diastólica, hallazgos compatibles con un estado de choque. Lo que determinó la aplicación inmediata de protocolos de atención al paciente crítico basados en el enfoque sistemático ABCDE del Advanced Trauma Life Support (ATLS): permeabilidad de la vía aérea (Airway), evaluación de la ventilación (Breathing), estabilización hemodinámica mediante control de la circulación y reposición de volumen (Circulation), valoración neurológica rápida (Disability) y exposición completa para identificar de fuentes de sangrado (Exposure) (8). El dolor abdominal intenso de 24 horas de evolución, asociado a signos de irritación peritoneal, constituyó un elemento clínico clave para sospechar un abdomen agudo ginecológico. En mujeres en edad reproductiva, este cuadro obliga a descartar embarazo ectópico complicado, especialmente en presencia de deterioro hemodinámico progresivo (6).

Desde el punto de vista hormonal, la determinación de β -hCG cuantitativa positiva permitió confirmar la existencia de tejido gestacional activo, reforzando la sospecha diagnóstica (9).

La literatura enfatiza que la correlación entre niveles de β -hCG y hallazgos ecográficos es fundamental para el diagnóstico oportuno del embarazo ectópico en escenarios de urgencia (10). Asimismo, la ecografía abdominal evidenció abundante líquido libre en cavidad abdominal y pélvica, hallazgo altamente sugestivo de hemoperitoneo, que, en conjunto con la clínica abdominal aguda y la positividad de β -hCG, permitió establecer el diagnóstico de embarazo ectópico accidentado, de acuerdo con los criterios descritos en guías internacionales (4).

Los paraclínicas iniciales mostraron anemia aguda, leucocitosis y alteraciones metabólicas, hallazgos que se correlacionaron con sangrado intraabdominal significativo y compromiso sistémico. Esta integración clínica, ecográfica y de laboratorio confirmó un cuadro de choque hipovolémico grado III, condición asociada a alta morbimortalidad materna si no se interviene de forma inmediata (11). Ante la progresión a choque severo, se justificó la resolución quirúrgica urgente como medida definitiva de control de la fuente hemorrágica, tal como recomiendan las guías de manejo del embarazo ectópico complicado y de emergencias obstétricas (12).

La presentación clínica de la paciente fue concordante con lo descrito en la literatura para el embarazo ectópico accidentado, caracterizado por dolor abdominal agudo, signos de irritación peritoneal y compromiso hemodinámico progresivo, asociados a hemoperitoneo y riesgo de choque hipovolémico (11) (5). La taquicardia marcada y la inestabilidad hemodinámica observadas en este caso coincidieron con estos patrones clínicos.

En el postoperatorio inmediato, la paciente presentó choque hipovolémico persistente y anemia aguda secundaria a hemorragia masiva, lo que requirió manejo en cuarto crítico con soporte ventilatorio, monitoreo avanzado, reposición hemodinámica y manejo transfusional. La evolución posterior fue favorable, con recuperación progresiva de la estabilidad hemodinámica, mejoría clínica y reducción de los requerimientos de soporte, concordante con los estándares actuales de cuidados críticos obstétricos que priorizan la reanimación hemodinámica, el control de la hemorragia y la monitorización continua del

paciente crítico según las recomendaciones ATLS y reportes de manejo integral del embarazo ectópico complicado (8) (13).

Fallas en el proceso diagnóstico

Un hallazgo relevante fue el error diagnóstico inicial, al ser manejada como aborto incompleto. Estudios previos describen que el embarazo ectópico puede simular patologías frecuentes del primer trimestre, lo que favorece retraso diagnóstico y mayor riesgo de ruptura tubárica (12) (14). Reportes regionales han documentado evolución a choque hipovolémico en pacientes inicialmente subdiagnosticadas, similar a lo observado en esta paciente (7) (9). El antecedente reciente de legrado uterino constituye un factor de riesgo reconocido para embarazo ectópico, relacionado con alteraciones tubáricas e inflamación pélvica, lo que refuerza la necesidad de un alto índice de sospecha clínica (9).

Otro aspecto relevante es que, ante la ausencia de documentación ecográfica que confirme embarazo intrauterino previo al legrado, tampoco puede descartarse completamente la posibilidad de un embarazo heterotópico inicialmente no reconocido. Aunque esta condición es poco frecuente, su omisión diagnóstica puede ocurrir cuando no se realiza una adecuada correlación clínico-ecográfica antes de procedimientos uterinos.

En este caso se identifican factores que pudieron influir en el proceso diagnóstico, entre ellos las limitaciones en la disponibilidad de estudios complementarios, el uso de ecografía básica como herramienta inicial y las dificultades para la confirmación hormonal inmediata. Estas situaciones, descritas en entornos con recursos limitados, pueden dificultar el diagnóstico oportuno y no necesariamente reflejan fallas individuales sino barreras estructurales del sistema de salud.

El manejo quirúrgico urgente se ajustó a las recomendaciones internacionales, que establecen la intervención inmediata ante inestabilidad hemodinámica o sospecha de ruptura tubárica (15). Aunque la laparoscopia puede ser segura en casos seleccionados, la laparotomía sigue siendo la opción preferida en pacientes con choque o hemoperitoneo masivo, por permitir un control rápido del sangrado (12). La necesidad de reintervención quirúrgica

observada también ha sido descrita en cuadros con hemoperitoneo significativo, donde los signos clínicos pueden subestimar la magnitud real del sangrado (15).

Implicaciones en seguridad del paciente

El presente caso también puede analizarse desde el enfoque de seguridad del paciente, considerando que la realización de un procedimiento invasivo sin descartar embarazo ectópico puede interpretarse como un evento adverso potencialmente evitable dentro del proceso asistencial. La OMS destaca que los errores diagnósticos representan una proporción significativa del daño prevenible en salud (1). El fortalecimiento del razonamiento clínico, la adherencia a guías y la correcta estratificación del riesgo en el primer nivel resultan fundamentales para reducir este tipo de eventos.

En cuanto a la fertilidad futura, la literatura señala mejores resultados reproductivos con tratamiento médico en casos no complicados; sin embargo, ante daño tubárico severo y sangrado activo, la salpingectomía continúa siendo la opción más segura (13). La evolución favorable posterior de la paciente coincide con series recientes que destacan la importancia del control quirúrgico oportuno y el manejo multidisciplinario en casos complejos, evaluando el impacto riesgo beneficio (9).

Implicaciones para la práctica clínica

El presente caso permite identificar aspectos relevantes para la práctica clínica, especialmente en el primer nivel de atención. En mujeres en edad reproductiva con dolor abdominal y sangrado genital, el embarazo ectópico debe considerarse siempre como diagnóstico diferencial, independientemente de la sospecha inicial de aborto. Asimismo, la determinación de β -hCG y la realización de ecografía transvaginal constituyen herramientas diagnósticas fundamentales que no deberían omitirse antes de indicar procedimientos invasivos. Especialmente considerando que la presencia de sangrado vaginal no excluye otras localizaciones gestacionales concomitantes si no existe confirmación ecográfica adecuada.

Este caso también resalta la importancia del cumplimiento de protocolos diagnósticos y la adecuada correlación clínico-paraclínica para reducir el riesgo de eventos adversos prevenibles. Desde la perspectiva de seguridad del paciente, la identificación temprana de signos de alarma y la referencia oportuna a niveles de mayor complejidad pueden evitar la progresión hacia complicaciones graves.

Finalmente, se destaca la necesidad de fortalecer la capacitación clínica del personal del primer nivel de atención, mejorar el acceso a herramientas diagnósticas básicas y promover una cultura de seguridad orientada a la prevención del error diagnóstico desde un enfoque sistémico más que individual.

Conclusión

El embarazo ectópico constituye una emergencia gineco-obstétrica en la que el retraso diagnóstico puede condicionar desenlaces maternos graves y potencialmente evitables. El presente caso evidencia cómo la ausencia de una adecuada correlación clínica, ecográfica y hormonal en el primer nivel de atención, así como la omisión del embarazo ectópico como diagnóstico diferencial, pueden conducir a intervenciones inapropiadas y retrasos terapéuticos con impacto significativo en la evolución clínica. Asimismo, resalta la importancia de confirmar siempre la localización gestacional antes de procedimientos uterinos, para evitar pasar por alto diagnósticos poco frecuentes como el embarazo heterotópico.

Este caso resalta la importancia del apego estricto a los protocolos diagnósticos en mujeres en edad reproductiva con dolor abdominal y sangrado genital, considerando la determinación de β -hCG y la evaluación ecográfica adecuada como estándares mínimos antes de realizar procedimientos invasivos. Asimismo, pone de manifiesto la necesidad de fortalecer el razonamiento clínico y la seguridad del paciente para reducir errores diagnósticos y eventos potencialmente iatrogénicos.

Finalmente, el análisis de este caso permite destacar la relevancia de la mejora continua de la calidad de atención y la identificación de fallas en los procesos asistenciales como herramientas fundamentales para prevenir complicaciones maternas grave.

Identificación de la responsabilidad y contribución de los autores: Los autores declaran haber Contribuido en idea original (CE, LM), parte metodológica (CE, CT), redacción del borrador (CT, DC) y redacción del artículo LM, DCC).

Financiamiento:

Financiación propia.

Conflictos de intereses

No hubo ningún conflicto de interés entre los autores.

Consideraciones éticas

Los pacientes estuvieron de acuerdo en la presentación de este trabajo y brindaron consentimiento firmado por escrito para la realización de este reporte.

Revisión por pares:

El manuscrito fue revisado por pares ciegos y fue aprobado oportunamente por el Equipo Editorial de la revista CIENCIA ECUADOR

Referencias

1. Organización Mundial de la Salud. Mortalidad materna [Internet]. 2025 [citado 18 de noviembre de 2025]. Disponible en: <https://www.who.int/es/news-room/fact-sheets/detail/maternal-mortality>

2. American College of Obstetricians and Gynecologists' Committee on Practice Bulletins—Gynecology. ACOG Practice Bulletin No. 193: Tubal Ectopic Pregnancy. *Obstetrics and gynecology*. 1 de marzo de 2018;131(3): e91–103. doi:10.1097/AOG.0000000000002560 PubMed PMID: 29470343.
3. Barnhart KT. Clinical practice. Ectopic pregnancy. *N Engl J Med*. 23 de julio de 2009;361(4):379–87. doi:10.1056/NEJMc0810384 PubMed PMID: 19625718.
4. Shao X, Xie Q, Li M. The Distribution of Ectopic Pregnancy in Natural Pregnancy and the Comparison of Diagnostic Efficacy between Transabdominal Ultrasound and Transvaginal Ultrasound. *J Anat Soc India*. 2024;73(2):103–9. doi:10.4103/jasi.jasi_111_23
5. Espinoza S, Garnier J, Pizarro G. Generalidades del embarazo ectópico. *Media Sinergia*. mayo de 2021;6(5). doi:10.31434/rms.v6i2.670
6. Rosen A, Palma L, Ordon M, Melamed N, Saskin R, Page A, et al. Pregnancy outcomes following medical vs surgical treatment of tubal ectopic pregnancy: a population-based retrospective cohort study. *Am J Obstet Gynecol*. 1 de diciembre de 2025;233(6): 625.e1-625.e17. doi: 10.1016/j.ajog.2025.07.008 PubMed PMID: 40645471.
7. Grupo de Trabajo Regional para la Reducción de la Mortalidad Materna. Informe de análisis de situación de la mortalidad materna para América Latina y el Caribe [Internet]. 2024 [citado 12 de febrero de 2026]. Reporte. Disponible en: <https://lac.unfpa.org/sites/default/files/pub-pdf/2024-12/LAC.pdf>
8. Colegio Americano de Cirujano. ATLS Soporte Vital Avanzado en Trauma [Internet]. 10^a ed. Chicago; 2018 [citado 12 de febrero de 2026]. Disponible en: <https://cirugia.facmed.unam.mx/wp-content/uploads/2025/03/ATLS-10%C2%B0-EDICION-ESPANOL.pdf>
9. Miranda A. Manejo del embarazo ectópico abdominal: serie de casos. *Revista Peruana de Ginecología y Obstetricia*. 2024;70(4). doi:10.31403/rpgo.v70i2709

10. Hina DrR. Methotrexate or expectant management in ectopic pregnancy/pregnancy of unknown location with low serum β -hCG: a randomized comparison at allied Hospital Faisalabad. *Journal of Neurological & Medical Sciences Review*. 5 de julio de 2025;3(3):29–40. doi:10.5281/zenodo.15812388
11. Logroño D, Ramírez J, Campoverde A. Prevalencia de embarazo ectópico en el Hospital Carlos Andrade Marín, 2017 a 2019. *Metro Ciencia*. 1 de enero de 2020;28(1):58–65. doi:10.47464/metrociencia/vol28/1/2020/58-65
12. Schreiber CA, Sonalkar S. Tubal Ectopic Pregnancy. Solomon CG, editor. *New England Journal of Medicine*. 20 de febrero de 2025;392(8):798–805. doi:10.1056/NEJMcp2402787
13. Guzzo V, Ben S, Sica N. Cuatro años de experiencia en tratamiento médico del embarazo ectópico en el departamento de Paysandú. *Revista Médica del Uruguay*. 1 de febrero de 2021;37(1). doi:10.29193/rmu.37.1.1
14. Singh T, Mohan S, Aggarwal S, Maji D. A study on presentation and management of ectopic pregnancy at tertiary care hospital. *Obstetrics and Gynecology*. 2021;10(5):1997–2001. doi:10.18203/2320-1770.ijrcog20211526
15. Karavani G, Gutman-Ido E, Herzberg S, Chill HH, Cohen A, Dior UP. Recurrent Tubal Ectopic Pregnancy Management and the Risk of a Third Ectopic Pregnancy. *J Minim Invasive Gynecol*. 1 de agosto de 2021;28(8):1497-1502.e1. doi: 10.1016/j.jmig.2020.12.005 PubMed PMID: 33310167.